Linfomas de las vías aerodigestivas superiores

JN Munck
G Schwaab

Resumen. – Los linfomas de las vías aerodigestivas superiores son casi siempre linfomas no Hodgkin localizados en el anillo de Waldeyer. Su presentación clínica es a menudo orientadora y en la mayoría de los casos se asocia a una invasión ganglionar cervical. El diagnóstico preciso del tipo histológico es el factor determinante del tratamiento y del pronóstico. Hoy en día, la inmunohistoquímica es indispensable para buscar los marcadores propios de cada subtipo de linfoma y para establecer una categorización precisa. El pronóstico de los linfomas de las vías aerodigestivas superiores ha evolucionado de manera considerable y continúa evolucionando en función de los avances terapéuticos. Cuando estos tumores tienen una evolución espontánea rápida son potencialmente curables, mientras que, paradójicamente, el control a largo plazo de ciertas formas de evolución lenta, menos frecuentes en esta localización, es muy difícil o incluso imposible.

© 2001, Editions Scientifiques et Médicales Elsevier SAS, París. Todos los derechos reservados.

Palabras clave: linfomas no Hodgkin, enfermedad de Hodgkin, plasmocitoma, vías aerodigestivas superiores, granuloma maligno centrofacial.

Introducción

Dada la creciente frecuencia de los linfomas, el especialista de las vías aerodigestivas superiores (VADS) se enfrenta cada vez más a esta enfermedad. En las VADS se producen, asimismo, numerosos contactos con múltiples estímulos antigénicos y, por esta razón, están provistas de estructuras linfoides muy activas que, a su vez, están en contacto con la red linfática y ganglionar más densa del organismo. Así, la localización inicial de los linfomas en general, que en la mayoría de los casos es ganglionar, se produce muy a menudo en el área cervical. La mayoría de estos tumores son linfomas no Hodgkin (LNH), que se presentan en forma de diferentes entidades reconocidas en las nuevas clasificaciones que, además de la morfología clásica, hoy en día consideran los datos de la inmunofenotipificación moderna. En un tercio de los casos, los linfomas se originan en una de las estructuras linfoides presentes en muchos tejidos. Las localizaciones más frecuentes de los linfomas extraganglionares —después de las vías digestivas— son las VADS, en especial en el anillo de Waldeyer (aproximadamente, el 90 % de los casos). La enfermedad también puede afectar a las cavidades nasosinusales, las glándulas salivales (en la gran mayoría de los casos, la parótida) y la glándula tiroidea.

La enfermedad de Hodgkin localizada exclusivamente en las VADS es excepcional. A esta descripción se asocian los plasmocitomas extraóseos.

Jean-Nicolas Munck : *Médecin spécialiste des centres de lutte contre le cancer, institut Jean Godinot, centre régional de lutte contre le cancer, 1, rue du Général-Koenig, BP 171, 51056 Reims cedex, France.*
Guy Schwaab : *Chef de service, département de chirurgie cervicofaciale et oto-rhino-laryngologique, Institut Gustave Roussy, 36, rue Camille-Desmoulins, 94805 Villejuif, France.*

La decisión terapéutica sólo se ha de considerar tras establecer un diagnóstico histológico de certeza, seguido de un estudio de la enfermedad y del paciente. El tratamiento debe ser multidisciplinario:

— otorrinolaringológico (ORL), puesto que después de una biopsia o de una exéresis quirúrgica debe hacerse un inventario preciso de las lesiones, y ciertas localizaciones y/o ciertos tipos histológicos pueden requerir un tratamiento local quirúrgico complementario;

— hematológico, pues el tratamiento médico se establece de acuerdo con el tipo histológico del linfoma, cualquiera que sea su localización;

— radioterapéutico, ya que, una vez localizados, estos linfomas pueden requerir una irradiación adaptada con precisión a la topografía de la lesión inicial.

A continuación se describirán sucesivamente las circunstancias que conducen al diagnóstico de un linfoma de las VADS, las diversas modalidades del estudio y las medidas terapéuticas específicas de las principales variedades histológicas, antes de considerar la particularidad de las localizaciones en las VADS, pues el tratamiento depende más de la categoría histológica que de la localización anatómica.

Circunstancias del diagnóstico

En el adulto, los linfomas son un poco más frecuentes en los varones, cuya proporción con respecto a las mujeres es de alrededor 1,5. La incidencia aumenta de forma regular con la edad, y en los ancianos son más frecuentes que los carcinomas.

En el momento del diagnóstico llama la atención el gran volumen del tumor, que contrasta con la ausencia de dolor; el tumor es sólido, pero no duro, y se desarrolla debajo de una mucosa no ulcerada. En caso de localización amigdalina, un linfoma puede simular un flemón de la amígdala, pero se diferencia de éste por la ausencia de signos infecciosos, de dolor, de trismo y de edema de la campanilla. Sin embargo, no es excepcional ver estas lesiones incididas en primera intención... La presentación clínica de las otras localizaciones depende del tamaño del tumor. Hay que destacar la escasa repercusión ósea radiológica, que contrasta con el volumen tumoral de las lesiones que se desarrollan en contacto con estructuras óseas: nasofaringe, macizo facial (con excepción de los granulomas centrofaciales). La invasión ganglionar asociada es frecuente, ya que se observa en aproximadamente dos tercios de los casos, bien de forma unilateral en lesiones desarrolladas a partir de una celdilla amigdalina, bien de forma bilateral en lesiones desarrolladas a partir de estructuras de la línea media (nasofaringe, base de la lengua). A menudo, estas adenopatías alcanzan gran tamaño, pero son firmes, móviles e indoloras, a diferencia de las metástasis de carcinomas epidermoides. En ciertos linfomas de alto grado con crecimiento tumoral rápido algunas masas ganglionares voluminosas pueden ser sensibles e, incluso, dolorosas. Cuando estas adenopatías características constituyen la primera manifestación de la enfermedad se debe buscar una lesión primitiva en el anillo de Waldeyer.

La sospecha clínica de linfoma permite adaptar y programar las modalidades de obtención de muestras bajo anestesia local o anestesia general y prevenir al anatomopatólogo de la probabilidad de linfoma. El diagnóstico también puede orientarse mediante la obtención de una muestra citológica en la primera consulta. El procedimiento diagnóstico basado en una inmunofenotipificación compleja y, eventualmente, en un estudio citogenético requiere una muestra de tamaño suficiente y, sobre todo, tratada de forma adecuada mediante congelación parcial.

Diagnóstico histológico

A diferencia de la antigua clasificación internacional de 1982, las recientes clasificaciones de los linfomas intentan hacer corresponder las características de la célula linfoide tumoral con una de las múltiples etapas de la diferenciación linfocitaria en las diversas entidades anatomoclínicas. Esta correspondencia comienza con el análisis morfológico simple de la célula tumoral (tamaño, aspecto del citoplasma y del núcleo) y de la estructura del tejido de la muestra (infiltración tumoral difusa u organizada en folículos). La inmunohistoquímica, que a veces es útil para confirmar el carácter linfoide de la célula maligna (y descartar un carcinoma o un melanoma indiferenciado), es hoy día absolutamente necesaria, no sólo para establecer el fenotipo B (positividad de CD20, CD19, de CD22 e inmunoglobulinas de superficie) o T (positividad de CD3 y CD2) de la célula maligna, sino también para buscar otros marcadores específicos de cada subtipo. La mayoría de estos antígenos de diferenciación no pueden analizarse en cortes de parafina, sino que requieren muestras de tejido congelado fresco. Por consiguiente, la intervención quirúrgica (exéresis de un ganglio o biopsia de una lesión de las VADS) es una etapa esencial, que se ha de coordinar con el anatomopatólogo. En caso de duda sobre la clasificación precisa del linfoma, puede ser necesario repetirla antes de iniciar el estudio preterapéutico, el cual depende en parte de la naturaleza exacta del linfoma. Por último, un análisis citogenético (en busca de anomalías cromosómicas) o un estudio de biología molecular (detección de tránscritos procedentes de una translocación o demostración de una clonalidad) puede completar el estudio diagnóstico.

Estudio de la enfermedad y del enfermo

Dado que los linfomas tienden a la difusión linfática progresiva y a la diseminación hematógena (variable según los tipos histológicos), una vez confirmado el diagnóstico debe investigarse la existencia de diseminación ganglionar o visceral. En todos los casos, junto con el examen general y locorregional, dicha búsqueda se realiza mediante la tomografía computadorizada (TC) cervicotoracoabdominopélvica. Esta exploración se completa en general con una biopsia medular, cuyo rendimiento es muy variable según el tipo de linfoma y que puede programarse al mismo tiempo que la biopsia ganglionar si se realiza bajo anestesia general. En este caso, el cirujano puede hacer la biopsia medular a la altura de la cresta ilíaca anterior, con el paciente en decúbito dorsal; de lo contrario, el hematólogo obtiene la muestra para la biopsia de la cresta ilíaca posterior bajo anestesia local con lidocaína. La punción lumbar sólo se efectúa en caso de linfoma agresivo. Cuando hay invasión del anillo de Waldeyer suele realizarse una endoscopia digestiva alta esofagogastroduodenal. En caso de invasión orbitaria, nasofaríngea o de las estructuras del macizo facial, puede ser necesaria una TC o una resonancia magnética (RM) cerebral y de la base del cráneo. La tomografía con emisión de positrones (PET) puede indicarse en el estudio inicial después de la evaluación clínica y radiológica clásica, sobre todo en caso de enfermedad localizada, si se prevé una radioterapia exclusiva sin quimioterapia, incluso después de una exéresis completa y de una abstención terapéutica, pero sólo en algunos subtipos histológicos de bajo grado.

En esta etapa del estudio es posible clasificar la enfermedad según los estadios de Ann-Arbor. Es esencial precisar si la enfermedad está localizada (estadio I, con invasión sólo del sitio que condujo al diagnóstico, o estadio II, si se asocian adenopatías periféricas del mismo lado del diafragma) o más extendida (estadios III o IV) (*cuadro I*).

El estudio del impacto de la enfermedad sobre el paciente incluye el índice de la Organización Mundial de la Salud (OMS) del estado general, la búsqueda de signos generales (*cuadro I*), la determinación de las láctico-deshidrogenasas (LDH) y de la beta-2-microglobulina, una electroforesis de las proteínas y la búsqueda de un síndrome inflamatorio. Entre estos parámetros, las LDH tienen especial valor pronóstico, el cual, relacionado con el volumen tumoral, anula el valor de éste en un estudio multiparamétrico.

El estudio del paciente incluye la función miocárdica (antes de un eventual tratamiento con antraciclinas) y, además de los exámenes bioquímicos estándar, pruebas serológicas de los virus de la inmunodeficiencia humana (VIH), de la leucemia/linfoma de células T humanas (HTLV) 1, de Epstein-Barr (VEB) y de la hepatitis C, con el fin de buscar un contexto vírico que haya podido favorecer la aparición del linfoma. Si se considera la radioterapia, hay que realizar una

Cuadro I. – Definición de los estadios de Ann-Arbor.

Estadio I: afectación limitada a un territorio ganglionar (I) o a una sola localización extraganglionar (IE)
Estadio II: afectación de dos territorios o más del mismo lado del diafragma
Estadio III: afectación ganglionar supradiafragmática y subdiafragmática
Estadio IV: afectación únicamente extranganglionar con afectación ganglionar no contigua o múltiples afectaciones extraganglionares

Sufijo

E: afectación visceral contigua a una afectación ganglionar
A: ausencia de signos clínicos de evolución
B: presencia de fiebre superior a 38 °C, sudores nocturnos o adelgazamiento superior al 10 %

evaluación estomatológica, puesto que la radiación puede afectar las glándulas salivales si el tumor se localiza en el anillo de Waldeyer. Por último, si el paciente es un hombre joven es necesario proponer la criopreservación de esperma, y si es una mujer joven, prever la contracepción durante el tratamiento.

Evolución, pronóstico y principios terapéuticos comunes a todos los linfomas que pueden afectar a las vías aerodigestivas superiores

La próxima clasificación de la OMS que derivará de la *Revised European-American Lymphoma* (REAL) *Classification* diferencia los LNH de fenotipo B o T [7, 10] y clasifica por separado la enfermedad de Hodgkin, aunque en la actualidad se considera que ésta es una linfoproliferación B. En el *cuadro II* se resumen, simplificados, los datos de la clasificación (en curso) que se han propuesto para todos los linfomas, con independencia de su localización anatómica, pero considerando los subtipos en relación con las VADS. En el texto se indica que los LNH de fenotipo B son los más frecuentes y se menciona la frecuencia estimada de ciertos subtipos de LNH, a partir de los datos referidos al conjunto de las localizaciones posibles [11]. Los linfomas T, que representan menos de la cuarta parte de todos los LNH en general, son aún más raros en las VADS, al igual que la enfermedad de Hodgkin.

Cuadro II. – Clasificación de los síndromes linfoproliferativos del adulto: adaptación reducida a las formas más frecuentes a partir de la **Revised European-American Lymphoma Classification.**

Linfoproliferaciones B
Tipos indolentes
Linfomas de células de la zona marginal
— de MALT
— esplénicos
— ganglionares
Linfomas foliculares
Linfomas linfocíticos
Linfomas linfoplamocitoides
Linfomas del manto
Tipos agresivos
Linfomas difusos de células grandes (incluidos los subtipos inmunoblásticos, anaplásicos)
Linfomas de Burkitt
Tipos enfermedades plasmocitarias
Plasmocitoma óseo solitario o plasmocitoma extraóseo
Miomas múltiples
Linfoproliferaciones T
Linfomas linfoblásticos de precursores T
Linfomas postímicos
— de células T: NK o γδ
— de células T periféricas
— de células grandes anaplásicas
— cutáneos de células $CD30^+$
micosis fungoide/enfermedad de Sézary
Enfermedad de Hodgkin

NK: *natural killer*.

LNH DE FENOTIPO B

Pueden tener una evolución espontánea indolente o agresiva.

■ *LNH B de evolución lenta o indolente*

Linfomas linfocitarios (frecuencia: 6 %)

Estos linfomas son variantes no leucémicas de la leucemia linfocítica crónica, que poseen las mismas características lentamente evolutivas [1]. A menudo, hay diseminación ganglionar y, a veces, extensión al anillo de Waldeyer. Casi siempre se produce infiltración medular. Hay invasión difusa del ganglio por células similares a linfocitos pequeños, cuya inmunofenotipificación, además de revelar la presencia de marcadores B, es de tipo $CD5^+$, $CD10^-$. El tratamiento es el mismo que el de la leucemia linfocítica crónica y comprende desde la abstención terapéutica, en el caso de las formas poco extendidas y sin repercusión hematológica, hasta la quimioterapia oral con clorambucilo o, cuando la enfermedad está extendida, por vía intravenosa más agresiva.

Linfomas foliculares (segundo LNH más frecuente: 22 %)

Estos linfomas se caracterizan por el aspecto nodular (o folicular) de la proliferación tumoral en el ganglio, que está constituida por una mezcla de centrocitos (células pequeñas con núcleo hendido) y centroblastos (células grandes con núcleo hendido) en proporción variable. Su evolución es muy lenta, incluso con posibles períodos de regresión espontánea, y se caracteriza, al menos inicialmente, por una acumulación de células malignas más que por una proliferación de éstas. En el 90 % de los casos la enfermedad se asocia a una translocación 14;18 que implica el gen de la cadena pesada de las inmunoglobulinas y el del oncogén bcl-2, cuya sobreexpresión bloquea la apoptosis de las células malignas. La lenta progresión de la enfermedad explica que ésta se presente sobre todo en los ancianos y que raras veces sea localizada, sino que existan múltiples localizaciones ganglionares y, con gran frecuencia, afectación medular. La enfermedad puede diseminarse al anillo de Waldeyer y a veces se descubre en las glándulas salivales. En su evolución se extiende en forma lenta a todos los órganos linfoides o hematopoyéticos, y en ocasiones se agrava con una transformación a linfoma de alto grado en el 60 % de los casos. La supervivencia media, incluidos todos los pacientes, es de alrededor 10 años. La probabilidad de curación es nula, excepto en los raros estadios localizados [11].

El tratamiento debe considerar estas características evolutivas. En una persona menor de 60 años con una gran masa tumoral, el tratamiento puede ser agresivo. En este contexto se debe evaluar si el tratamiento de referencia, que consiste en dosis moderadas de quimioterapia con adriamicina (mini-CHVmP) e interferón alfa en pauta continua [15], puede sustituirse por una quimioterapia más agresiva intensificada de entrada con irradiación corporal total, seguida de un injerto de células progenitoras hematopoyéticas periféricas. En los pacientes ancianos o con escasa masa tumoral, la conducta puede oscilar entre la simple vigilancia del enfermo y una quimioterapia poco agresiva (clorambucilo oral, quimioterapia intravenosa con ciclofosfamida y vincristina [CVP]). También puede ser benéfica una nueva modalidad terapéutica con anticuerpos monoclonales anti-CD20 (rituximab), actualmente indicadas en las recaídas. Las formas localizadas, que son poco frecuentes, se tratan exclusivamente mediante radiación. En estos casos, la PET es útil para confirmar su carácter localizado.

Linfomas de la zona marginal del folículo (6 % de los LNH)

Comprenden diferentes entidades, como los linfomas del tejido linfoide asociado a mucosas (MALT), que se caracterizan por sus localizaciones extraganglionares, entre las cuales la más frecuente es el estómago, pero también se presentan en la glándula tiroidea, la órbita y las glándulas salivales (parótida). En estas últimas localizaciones el tumor no se relaciona con una infección conocida, como ocurre con la infección por *Helicobacter pylori* en el estómago. Sin embargo,

se conocen casos que demuestran la eficacia de los antibióticos en localizaciones conjuntivales y salivales. El aspecto citológico es heterogéneo, con expresión de los marcadores B y de las inmunoglobulinas de superficie, y negatividad del CD5, del CD10 y del CD23; el elevado número de células grandes sugiere una transformación. En más de dos tercios de los casos la enfermedad inicial queda localizada en el órgano afectado. Debido a su lenta evolución, pueden emplearse tratamientos poco agresivos, con clorambucilo oral o radioterapia local (en dosis moderadas de unos 30 Gy), o con exéresis quirúrgica. Es el único linfoma en el cual la cirugía desempeña un papel curativo de primera intención en el tratamiento. Cuando la afectación se limita al MALT, el pronóstico global es bueno y más del 80 % de los pacientes sobreviven a los 10 años [17].

Linfomas del manto (frecuencia: 6 %)

Habitualmente se incluyen entre los linfomas indolentes, pero constituyen una forma limítrofe que presenta cierta agresividad. Se caracterizan por una proliferación difusa de células pequeñas con núcleos hendidos y, además de un fenotipo B, expresan el CD5 y el CD43, con negatividad del CD10 y del CD23. Hay una translocación 11;14 que implica los genes de la cadena pesada de las inmunoglobulinas y el gen de la ciclina D1, cuya sobreexpresión permite identificar mejor el linfoma, ya sea por inmunohistoquímica, por citogenética clásica o, incluso, por técnicas de biología molecular. En general se produce una diseminación ganglionar y extraganglionar de la enfermedad, con frecuente invasión de la médula, el aparato digestivo y el anillo de Waldeyer, donde puede establecerse el diagnóstico inicialmente. La mayoría de los pacientes tienen más de 40 años. La evolución, al principio poco agresiva, se acelera rápidamente, tanto más por cuanto la enfermedad es poco sensible a las poliquimioterapias clásicas. El pronóstico es malo y muy pocos pacientes alcanzan la curación. La supervivencia a los 10 años es inferior al 20 % [4].

■ *Linfomas de evolución agresiva*

Linfomas difusos de células grandes

Los linfomas difusos de células grandes (que incluyen diferentes variedades de pronóstico similar) ocupan el primer lugar en frecuencia (superior al 30 %). Se caracterizan por una evolución espontánea rápida, lo que explica que la presentación inicial sea localizada (estadios I-II) en más de un tercio de los casos. Es muy frecuente la invasión extraganglionar (35 % de los casos, aproximadamente); la invasión de las VADS es la segunda en frecuencia —después de la digestiva— sobre todo del anillo de Waldeyer y, en menor medida, de las cavidades nasosinusales y de la parótida. La lesión es histológicamente difusa, con grandes células tumorales que pueden adquirir diversos aspectos y presentan marcadores fenotípicos B.

En general, la identificación de estas formas no plantea dificultades. La frecuencia de este tipo de linfoma y la relativa homogeneidad de las quimioterapias han permitido establecer un índice pronóstico internacional [16] con base en cinco factores desfavorables independientes: la edad superior a 60 años, la elevación de las LDH por encima de los valores normales, un índice de estado general *(performance status)* superior a 1, un estadio III o IV y la presencia de más de una localización extraganglionar. En los pacientes menores de 60 años, sólo son significativos los niveles de LDH, el estadio y el índice de estado general. De esta forma es posible comparar los diversos enfoques terapéuticos en relación con este índice y adaptar los tratamientos actuales al riesgo al que se halla expuesto el paciente: en los enfermos menores de 60 años, la supervivencia estimada a los 5 años es de 83, 69, 46 y 32 % según que estén presentes inicialmente ninguno, uno, dos o tres factores desfavorables, respectivamente.

En estos linfomas es posible la curación. Cuando se obtiene una respuesta completa con el tratamiento de primera línea y no se producen recaídas en los 2 primeros años, las curvas de supervivencia de la enfermedad tienden a alcanzar una meseta.

El tratamiento de primera línea debe establecerse conforme a los factores pronósticos iniciales descritos anteriormente. Se basa en la quimioterapia, que es la única que permite una posibilidad de curación. La radioterapia sólo desempeña un papel coadyuvante. La quimioterapia de referencia consiste en la pauta CHOP (ciclofosfamida, doxorrubicina, vincristina, prednisona), que se administra de forma ambulatoria y en general es bien tolerada. No se ha demostrado la superioridad de quimioterapias más agresivas y tóxicas, como los protocolos «de tercera generación», que multiplican el número de citotóxicos sin aumentar la dosis de ciclofosfamida o de doxorrubicina, o las pautas «super-CHOP», en las que se aumenta considerablemente la intensidad de la dosis de la ciclofosfamida o la doxorrubicina mediante el uso de factores de crecimiento hematopoyéticos. Los protocolos de tercera generación deberían abandonarse, puesto que varios estudios aleatorizados han mostrado su ineficacia [5]. Los protocolos super-CHOP se hallan en evaluación y deben utilizarse en el contexto de ensayos terapéuticos.

De forma esquemática, las indicaciones terapéuticas son las siguientes:

— en un paciente sin factores desfavorables (y, por lo tanto, con un estadio localizado, como sería el caso de una afectación aislada de las VADS), el tratamiento estándar consiste en tres o cuatro ciclos de CHOP, seguidos de radioterapia con dosis de 40 Gy en los sitios inicialmente invadidos;

— en un paciente menor de 60 años con un factor desfavorable es recomendable evaluar una pauta super-CHOP en un ensayo controlado; si la enfermedad estaba inicialmente localizada, puede proponerse radioterapia complementaria; sin embargo, los hematólogos franceses no suelen ser partidarios de su utilización, ni siquiera en presencia de una masa residual, mientras que los oncólogos franceses y los oncohematólogos anglosajones la preconizan [12];

— en pacientes menores de 60 años con dos o tres factores desfavorables, el consenso se orienta hacia una quimioterapia de inducción de tipo super-CHOP, seguida de consolidación con intensificación y trasplante de células progenitoras periféricas;

— en el paciente de mayor edad hay que intentar siempre, en lo posible, un protocolo CHOP y, en caso de mala tolerancia, instaurar tratamientos menos agresivos, con menor capacidad de curación.

El objetivo es siempre obtener una respuesta completa. Ésta es fácil de conseguir si no hay una lesión residual; si existen dudas, especialmente en las VADS, se debe practicar una biopsia e incluso una resección. Si se comprueba una respuesta sólo parcial confirmada histológicamente, se requiere un programa de recuperación con intensificación terapéutica. La misma pauta se aplica en caso de posteriores recaídas.

Linfoma de Burkitt

Es frecuente en los niños (representa alrededor de la mitad de los linfomas) y muy raro en el adulto (< 1 %) [1]. En el área cervicofacial predomina la clásica forma africana de invasión maxilar. En Europa es más común la invasión abdominal, pero la enfermedad también puede localizarse en el anillo de Waldeyer, donde se caracteriza por un crecimiento tumoral muy rápido que puede ser motivo de quimioterapia urgente. Si no hay invasión neuromeníngea, el tratamiento exclusivo con quimioterapia cura el 90 % de los casos.

LINFOMAS DE FENOTIPO T

En el adulto, las formas cervicofaciales comprenden fundamentalmente los linfomas anaplásicos y los linfomas de células *natural killer* (NK).

■ *Linfomas anaplásicos (frecuencia: 2 %) (CD30⁺, a menudo, con translocación 2;5)*

En general su localización es ganglionar y cutánea, pero también pueden afectar al anillo de Waldeyer. Se tratan como los linfomas difusos de células B grandes y tienen mejor pronóstico que éstos [1].

■ *Linfomas de células T periféricas (frecuencia: 6 %) postímicas (CD3⁺, CD4⁺ o CD8⁺) o de tipo NK (CD3⁻, CD2⁺, CD16⁺, CD56⁺, VEB⁺)*

Pueden afectar a los ganglios, la piel, el hígado o el bazo y, a menudo, se acompañan de signos generales. Con excepción de la piel, en el área cervicofacial estos linfomas se presentan sólo en forma de granulomas centrofaciales, que constituyen una entidad anatomoclínica rara pero bien individualizada (véase más adelante).

ENFERMEDAD DE HODGKIN

La incidencia de los LNH aumenta rápidamente con la edad, mientras que la enfermedad de Hodgkin presenta una curva de incidencia bimodal, con un pico importante entre los 15 y los 30 años y un segundo pico hacia los 50 años. Esta enfermedad se origina en una célula centrofolicular de fenotipo B. Las localizaciones en el anillo de Waldeyer son excepcionales. Sin embargo, no debe pasarse por alto su presencia en la nasofaringe —que se sospecha por el hallazgo de adenopatías espinales altas y/o submastoideas—, pues en este caso hay que modificar convenientemente el campo de radioterapia cervical. La respuesta al tratamiento y el pronóstico de estas localizaciones no presentan particularidades con respecto a otras localizaciones de la enfermedad de Hodgkin. El protocolo de referencia de quimioterapia ABVD (doxorrubicina, bleomicina, vinblastina, dacarbazina) precede a la radioterapia, que cada vez se limita más a las áreas de infiltración inicial, puesto que la quimioterapia permite reducir el campo de irradiación (manto e «Y» invertida). En las formas localizadas y con buen pronóstico (ausencia de signos generales, edad inferior a 40 años, pequeño volumen tumoral), la supervivencia a los 10 años se aproxima al 90 %, y la principal preocupación es limitar la toxicidad de los tratamientos. En los otros casos, la supervivencia a los 10 años supera el 50 %.

PLASMOCITOMAS EXTRAÓSEOS

Los plasmocitomas de las VADS, aunque raros, son los plasmocitomas extraóseos más frecuentes. Suelen aparecer en varones mayores de 50 años. Las tres cuartas partes se localizan en la nasofaringe y en las cavidades nasosinusales, muy por delante de las localizaciones laríngeas y orofaríngeas. Se han comunicado casos en las glándulas salivales y en la glándula tiroidea. Entre el 20 y el 25 % de los casos se observan adenopatías cervicales. El carácter monoclonal de la proliferación confirma la malignidad y permite descartar algunos estados inflamatorios crónicos. En el estudio de estos tumores se debe descartar también un mieloma múltiple mediante un examen completo del esqueleto y la búsqueda de proteína monoclonal sérica, que, no obstante, puede observarse excepcionalmente en un plasmacitoma extramedular aislado. La radioterapia sigue siendo fundamental en el tratamiento y permite obtener un control local casi constante con dosis de aproximadamente 40 Gy. En algunas formas localizadas puede ser benéfica la cirugía, si es total y no mutilante. Los plasmocitomas de las VADS evolucionan con menor frecuencia que los plasmocitomas óseos hacia un mieloma múltiple (20 % frente a 70 %); su evolución suele ser hacia nuevas localizaciones extraóseas. Estas formas con tendencia a extenderse pueden justificar la aplicación de quimioterapias como las utilizadas en la enfermedad de Kahler, pero sus resultados son muy inconstantes [8].

Particularidades evolutivas relacionadas con la localización anatómica

LINFOMAS DEL ANILLO DE WALDEYER

Representan más de un tercio de las localizaciones extraganglionares de los LNH. Casi siempre son del fenotipo B, con predominio de las formas difusas de células grandes sobre los linfomas foliculares y del manto. Existen casos excepcionales de linfomas anaplásicos T. En casi la mitad de los casos afectan a las amígdalas palatinas *(fig. 1)*, entre el 20 y el 25 %, la nasofaringe, y en menos del 10 %, la base de la lengua. Alrededor del 5 % de estas localizaciones son plurifocales. En más de la mitad de los casos hay invasión ganglionar asociada. La única particularidad evolutiva es una mayor frecuencia de invasión gástrica asociada en comparación con otros linfomas de la misma histología y con un punto de origen diferente. Se ha señalado esta invasión gástrica frente al elevado índice de recidivas gástricas en los pacientes tratados sólo con radioterapia en el área del anillo de Waldeyer. El tratamiento no es influido por la localización sino por el tipo histológico.

LINFOMAS DE LAS CAVIDADES NASOSINUSALES

■ *Linfomas de los senos paranasales*

Se trata fundamentalmente de linfomas difusos de células B grandes, es decir, linfomas de evolución agresiva, lo que ha determinado que se los asocie a un mal pronóstico. La invasión ganglionar es relativamente tardía y los síntomas dependen de la evolución local. En comparación con la TC, la RM permite delimitar la extensión tumoral y los fenómenos infecciosos sobreañadidos. Su evolución con los tratamientos actuales es igual que la de los otros linfomas de la misma histología y no entrañaría más riesgo de diseminación neuromeníngea a pesar de su proximidad a la base del cráneo [3]. En caso de recaída que no pueda tratarse con los tratamientos clásicos, es posible a veces realizar una intervención quirúrgica, en función de la extensión local.

■ *Granulomas centrofaciales*

Estos tumores son raros, excepto en algunas regiones de Extremo Oriente. Son linfomas T o NK, que se localizan en las cavidades nasales, sobre la línea media del macizo facial. El granuloma centrofacial es el único linfoma ORL cuya historia natural no puede superponerse fácilmente a la de un linfoma del mismo fenotipo de otra región anatómica. La histología, además del fenotipo ya descrito, se caracteriza por una proliferación tumoral angiocéntrica, con necrosis y asociación al VEB. Durante mucho tiempo, estas lesiones se confundieron con la granulomatosis de Wegener, entidad muy diferente (granuloma inflamatorio, vascularitis en el interior de la necrosis) que se trata con fármacos inmunosupresores. En el 90 % de los casos el granuloma maligno mediofacial se localiza inicialmente en las fosas nasales y el paladar y se acompaña de síntomas dolorosos. También puede afectar a otras estructuras medias de las VADS (nasofaringe, orofaringe,

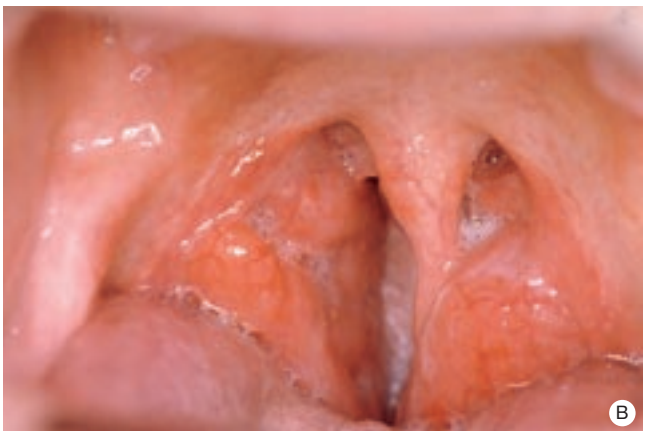

1 *Aspectos característicos de los linfomas no Hodgkin (LNH) de localización orofaríngea (amígdalas palatinas).*
A. Forma seudoflemonosa.
B. Forma bilateral.

laringe). Las lesiones se asocian a una destrucción ósea por contigüidad y raras veces se acompañan de adenopatías vecinas. En ocasiones es necesario obtener una muestra profunda bajo anestesia general, puesto que la población tumoral puede estar oculta por la necrosis. La invasión visceral (hígado, bazo, médula ósea) es más tardía y se acompaña de signos generales, pancitopenia y hemofagocitosis.

Con la quimioterapia con antraciclinas se pueden obtener respuestas completas en los estadios localizados, pero son de corta duración y el pronóstico es grave, con una supervivencia media de sólo 12 meses. La supervivencia media de las formas multiviscerales es inferior a 6 meses [11]. Estos malos resultados ponen a la orden del día el papel de la radioterapia. Cuando ésta se aplica de primera intención, con dosis superiores o iguales a 50 Gy, se consiguen índices de remisión completa alentadores, mientras que estos resultados son menos constantes después del fracaso de la quimioterapia [14].

LINFOMAS DE LA PARÓTIDA

Son linfomas de tipo MALT o linfomas difusos de células grandes originados en una transformación de los primeros. En ocasiones se desarrollan a partir de lesiones linfoides de sialadenitis, como las que se producen en el síndrome de Sjörgen (los pacientes con esta enfermedad autoinmune presentan un riesgo del 6 % anual de desarrollar un LNH). En algunos casos, los ganglios de la celda parotídea invaden la glándula salival, en cuyo caso resulta difícil establecer si se trata de una afección primaria o secundaria del parénquima glandular.

LINFOMAS DE LA GLÁNDULA TIROIDEA

También éstos son linfomas de tipo MALT o linfomas difusos de células grandes que pueden resultar de la transformación de los primeros. Representan el 5 % de los tumores de la glándula tiroidea y a veces se desarrollan sobre una tiroiditis de Hashimoto preexistente. Predominan en las mujeres. La inmunohistoquímica permite diferenciar entre linfomas de células grandes y carcinomas anaplásicos. En la gammagrafía aparecen en forma de nódulos hipocaptantes. No hay signos de disfunción tiroidea. Estos linfomas se diagnostican por biopsia o después de la extirpación quirúrgica. El tratamiento es idéntico al de los otros linfomas de este tipo.

Particularidades evolutivas relacionadas con el terreno

LINFOMAS DEL NIÑO

Los linfomas ocupan el segundo lugar entre los tumores sólidos del niño. El 15 % de ellos se localizan en la cabeza y el cuello, donde, aparte de los ganglios, predomina claramente la invasión del anillo de Waldeyer. Raras veces aparecen antes de los 2 años, y la edad media es de 8 años aproximadamente. Se trata de linfomas agresivos con una proliferación de estructura difusa, tipo Burkitt de fenotipo B (60 %), linfoblástico (25 %) o anaplásico (fenotipo T). El linfoma de Burkitt es el que más afecta a las VADS. Debido a su crecimiento extremadamente rápido, constituye una urgencia diagnóstica y terapéutica. El estudio de este tumor debe hacerse de manera rápida y debe incluir de forma sistemática una punción lumbar y un mielograma y a que la invasión meníngea y medular es muy frecuente. Ha de prestarse especial atención al estudio renal y a la uricemia (síndrome de lisis que puede estar presente de manera espontánea en el momento del diagnóstico o ser provocado por el tratamiento). El tratamiento se basa, aun más que en el adulto, en la quimioterapia (breve en los linfomas de Burkitt o durante 2 años en los linfomas linfoblásticos T). Por el contrario, la radioterapia prácticamente ya no forma parte del tratamiento de los linfomas del niño debido a sus importantes secuelas en un organismo en crecimiento.

En la actualidad la supervivencia es generalmente superior al 90 % (75 % en las formas neuromeníngeas y/o medulares) [13].

LINFOMAS EN EL PACIENTE VIH POSITIVO

El riesgo de aparición de linfomas en los pacientes VIH positivos se multiplica por 60-100 con respecto a la población general. Si se desarrollan fuera del anillo de Waldeyer, pueden manifestarse clínicamente de forma atípica e inducir a error debido a que simulan un carcinoma epidermoide. En estos casos, el diagnóstico sólo puede establecerse por la biopsia. Son linfomas B (difusos de células grandes, anaplásicos de células grandes o de tipo Burkitt), cuya aparición indica la instauración del síndrome de la inmunodeficiencia adquirida (sida) o bien su agravamiento. En el primer caso, los tratamientos estándar pueden dar buenos resultados asociados con la terapia triple. La localización extraganglionar predominante es la cerebral, y la invasión de las VADS no es especialmente la más frecuente [2].

Ante una proliferación linfoide rinofaríngea inicialmente considerada benigna que no remite con la terapia triple en un paciente con sida conocido, debe sospecharse un LNH.

Cualquier referencia a este artículo debe incluir la mención del artículo original: Munck JN et Schwaab G. Lymphomes des voies aérodigestives supérieures. Encycl Méd Chir (Editions Scientifiques et Médicales Elsevier SAS, Paris, tous droits réservés), Oto-rhino-laryngologie, 20-957-A-10, 2001, 6 p.

Bibliografía

[1] Armitage JO, Dennis D. Weinsburger for the non Hodgkin's lymphoma classification project. New approach to classifying non Hodgkin's lymphomas: clinical features of the major subtypes. *J Clin Oncol* 1998 ; 16 : 2780-2795

[2] Barry B, Matheron S, Gehanno P. Manifestations ORL observées au cours de l'infection par le virus de l'immunodéficience humaine. *Encycl Méd Chir* (Éditions Scientifiques et Médicales Elsevier SAS, Paris), Oto-rhino-laryngologie, 20-956-A-10, 1996 : 1-8

[3] Cheung MM, Chan JK, Lau WH, Foo W, Chan PT, Ng CS et al. Primary non Hodgkin's lymphoma of the nose and nasopharynx: clinical features, tumor immunophenotype and treatment outcome in 113 patients. *J Clin Oncol* 1998 ; 16 : 70-77

[4] Decaudin D, Bosq J, Munck JN, Bayle C, Koscielny S, Boudjemaa S et al. Mantle cell lymphomas: characteristics, natural history and prognostic factors of 45 cases. *Leuk Lymph* 1997 ; 26 : 539-550

[5] Fisher RI, Gaynor ER, Dahlberg S, Oken MM, Grogan TM, Mize EM et al. Comparison of a standard regimen (CHOP) with three intensive chemotherapy regimens for advanced non-Hodgkin's lymphoma. *N Engl J Med* 1993 ; 328 : 1002-1006

[6] Hanna E, Wanamaker J, Adelstein D, Tubbs R, Lavertu P. Extranodal lymphomas of the head and neck. A 20 year experience. *Arch Otolaryngol Head Neck Surg* 1997 ; 123 : 1318-1323

[7] Harris NL, Jaffe ES, Stein H, Banks PM, Chan JK, Cleary ML et al . A Revised European-American Classification of Lymphoid neoplasms. A proposal from the international lymphoma study group. *Blood* 1994 ; 84 : 1361-1392

[8] Hotz MA, Schwaab G, Bosq J, Munck JN. Extra medullary solitary plasmocytoma of the head and neck. A clinicopathological study. *Ann Otol Rhinol Laryngol* 1999 ; 108 : 495-500

[9] Jaffe E, Chan J, Path M, Su IJ, Frizzera G, Mori S et al. Report of the workshop on nasal and related extranodal angiocentric T/natural killer cell lymphomas. Definitions, differential diagnosis, and epidemiology. *Am J Surg Pathol* 1996 ; 20 : 103-111

[10] Jaffe ES, Harris NL, Diebold J et al. World Health Organization classification of neoplastic diseases of the hematopoietic and lymphoid tissues: a progress report. *Am J Clin Pathol* 1999 ; 110 (suppl) : 8-12

[11] Kwong YL, Chan A, Liang R, Chiang A, Chim C, Chan T et al. $CD56^+$ NK lymphomas: clinicopathological features and prognosis. *Br J Haematol* 1997 ; 97 : 821-829

[12] Miller TP, Dahlberg S, Cassady JR, Adelstein DJ, Spier CM, Grogan TM et al. Chemotherapy alone compared with chemotherapy plus radiotherapy for localized intermediate and high-grade non-Hodgkin's lymphoma. *N Engl J Med* 1998 ; 339 : 21-26

[13] Patte C. Paediatric update on non-Hodgkin's lymphoma. *Eur J Cancer* 1998 ; 34 : 359-363

[14] Ribrag V, El Hajj M, Janot F, Carde P, Munck JN, Domenge C et al. Early radiotherapy is associated with long-term disease control in patients with localized nasal lymphomas of T/NK phenotype. [abstract 4402]. *Blood* 1999 ; 94 (suppl 1) : 266B

[15] Solal-Céligny P, Lepage E, Brousse N, Tendler CL, Brice P, Haioun C et al. Doxorubicin-containing regimen with or without interferon alpha-2b for advanced follicular lymphomas: final analysis of survival and toxicity in the Groupe d'études des lymphomes folliculaires - 86 trial. *J Clin Oncol* 1998 ; 16 : 2332-2338

[16] The international non-Hodgkin's lymphoma prognostic factors project. A predictive model for agressive non Hodgkin's lymphoma. *N Engl J Med* 1993 ; 329 : 987-994

[17] Thieblemont C, Berger F, Dumontet C, Moullet I, Bouafia F, Felman P et al. Mucosa associated lymphoid tissue lymphoma is a disseminated disease in on third of 158 patients analysed. *Blood* 2000 ; 95 : 802-806